

Documento 15 **swissnosc** SSI-module

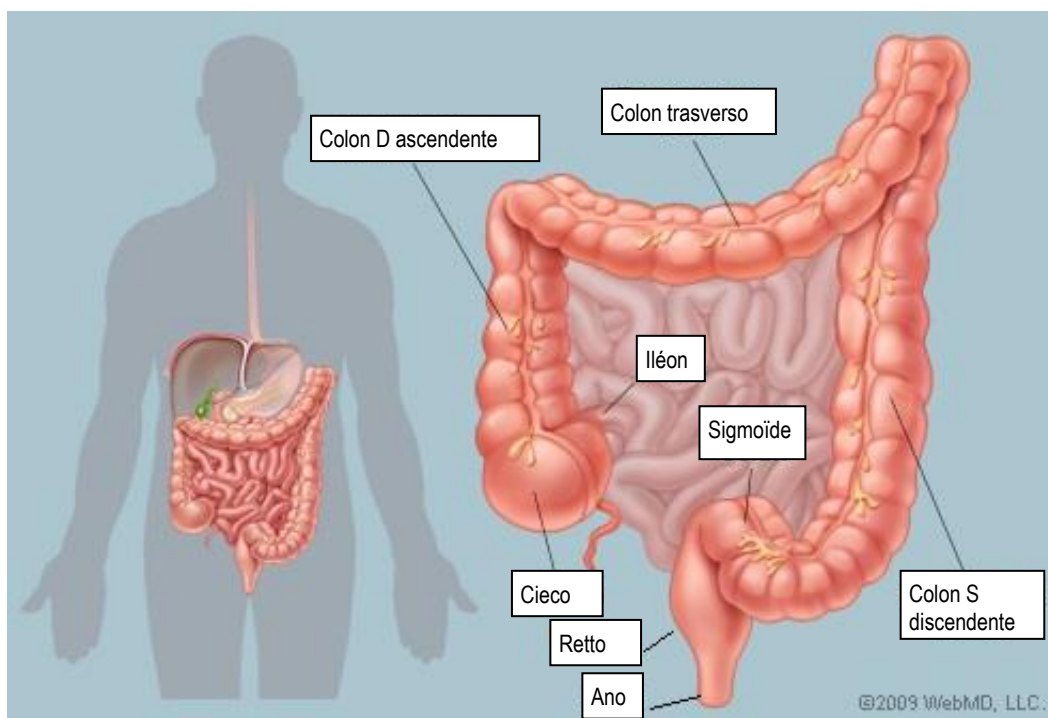
Le più frequenti categorizzazioni e schemi d'intervento del colon e del retto.

Versione 01.10.2024

Questo documento mostra i principali interventi chirurgici del colon e del retto. Serve per permettere di catalogare gli interventi nelle categorie «chirurgia del colon, codice 6» e «operazioni del retto, codice 281» nel sistema di sorveglianza Swissnosc. Dal punto di vista chirurgico, i contenuti sono semplificati di proposito.

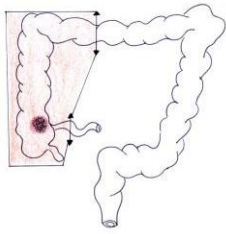
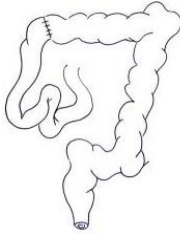
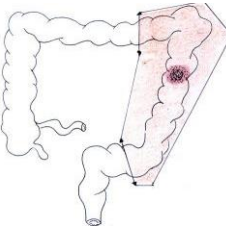
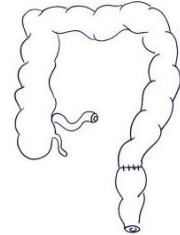
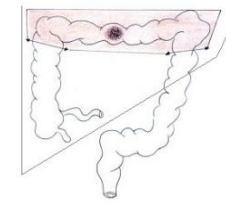
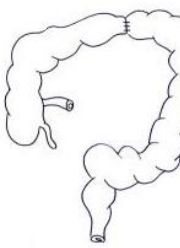
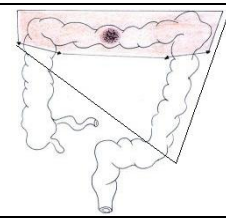
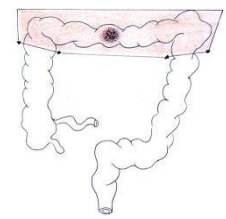
La tabella nelle pagine da 2 a 5 mostra la localizzazione della patologia colica o rettale, spiega il tipo di resezione e di anastomosi (se presente) con l'ausilio di schemi semplici, e cita i codici della Classificazione Svizzera degli Interventi Chirurgici¹ (CHOP versione 2024) dell'Ufficio Federale della statistica (OFS). Per informazione, le operazioni comportano spesso più di un codice CHOP, ma solo il codice principale è presente nella tabella.

Informazione anatomica



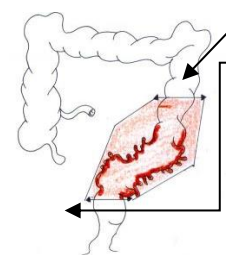
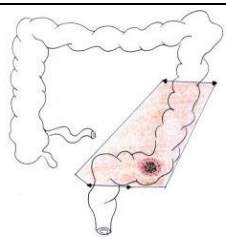
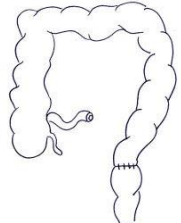
¹ Ufficio federale di statistica (UST). Classificazione Svizzera degli Interventi Chirurgici (CHOP), Indice sistematico - Versione 2024 - Neuchâtel 2023

Documento 15 **SWISSnosc** SSI-module

Localizzazione		Resezione / anastomosi		Codici CHOP e procedure		
Tumore o altra patologia ² del colon destro		Realizzazione di un'emicolectomia destra e una anastomosi fra l'intestino tenue (ileo) e la parte trasversale del colon		45.73.--	Emicolectomia destra, colectomia destra radicale, ileocoliectomia	Colon 6
				45.72.--	Resezione ileocaecale: resezione del cieco e dell'ileo terminale, resezione del cieco	
Tumore o altra patologia ² del colon sinistro		Realizzazione di un'emicolectomia sinistra (compreso il sigma) e di una anastomosi a livello della congiunzione colon-rettale		45.75.1-	Emicolectomia sinistra senza resezione del sigma: resezione del colon discendente e della flessura sinistra	Colon 6
				45.75.2-	Emicolectomia sinistra con sigmoidectomia inclusivo con resezione di porzioni extraperitoneali del retto	
Tumore o altra patologia ² del colon trasverso		1. Realizzazione di una resezione del colon destro e trasverso se il tumore è localizzato più a destra (resezione allargata)		45.77.1-	Emicolectomia destra allargata: resezione del colon trasverso nonché del colon ascendente	Colon 6
		2. O Realizzazione di una resezione del colon sinistro e trasverso se il tumore è localizzato più a sinistra (resezione allargata)		45.77.2-	Emicolectomia sinistra allargata: resezione del colon trasverso nonché del colon discendente	Colon 6
		3. O , in casi eccezionali, resezione solo del colon trasverso		45.74.-	Resezione del colon trasverso, colectomia trasversa	Colon 6

² Altra patologia quale sanguinamento, diverticoli o altro

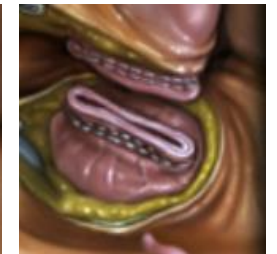
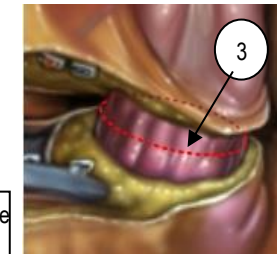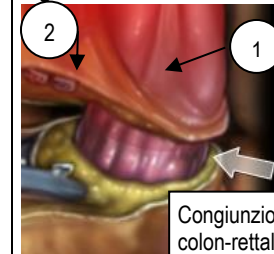
Documento 15 **swissnosc** SSI-module

Localizzazione		Resezione / anastomosi	Codici CHOP			
A. Diverticolosi o diverticolite del sigma		La resezione proximale si effettua sul colon tenue senza diverticolite La sigmoidectomia è totale e riguarda la congiunzione colon-rettale. Figura 1	45.76-	Sigmoidectomia inclusa la resezione di monconi intraperitoneali del retto	Colon 6	
		A e B: realizzazione di una sigmoidectomia inclusa la resezione di porzioni intraperitoneali del retto (Figura 2) e di un'emicolectomia sinistra in caso di tumori. La resezione si effettua sulla falda peritoneale. Figura 2 A seconda della localizzazione del tumore, questo potrebbe comportare una resezione di almeno 5 cm del mesoretto. Figura 3				
B. Tumore del sigma		Realizzazione di un'emicolectomia sinistra (incluso il sigma) e anastomosi colon-rettale a livello della parte alta del retto		45.76-	Resezione di porzioni intraperitoneali del retto (vedi nota 1)	Retto 281
				48.6-	Resezione di porzioni extraperitoneali del retto = retto (vedi nota 1)	

Piani anatomici della congiunzione colon-rettale

- La congiunzione è riparata sul davanti del retto tramite la fine del tenue anteriore (1) e dietro tramite la prima branca collaterale dei vasi rettali superiori (2)
- La sezione distale del sigma viene realizzata **sotto la congiunzione colon-rettale** (3)
- L'anastomosi viene effettuata tra la parte alta del retto e la parte proximale del colon

Figure 1



Nota 1: dal 2018, la Classificazione Svizzera degli Interventi Chirurgici (CHOP) utilizza il rapporto anatomico del retto con il peritoneo per differenziare l'intervento chirurgico del colon da quello del retto in caso di sigmoidectomia con:

- Resezione di porzioni intraperitoneali del retto (sopra falda peritoneale) = 45.76 = colon (6)
- Resezione di porzioni extraperitoneali del retto (sotto falda peritoneale) = rettosigmoidectomia (48.6-) = retto (281)

Se il motivo d'intervento è una diverticolosi e/o una diverticolite, queste sono sempre classificate come un colon(6)

Figura 2 : porzioni intra-peritoneali del retto

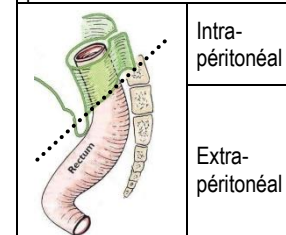
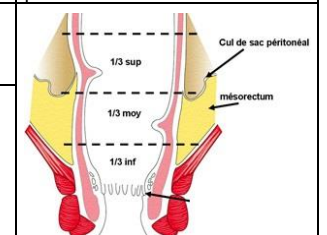
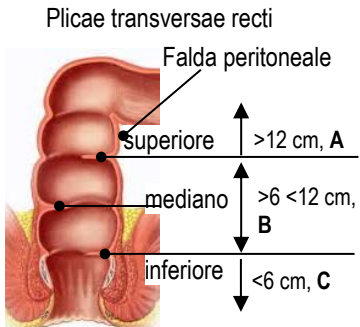
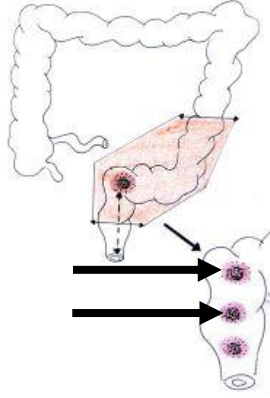
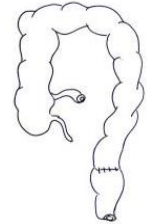
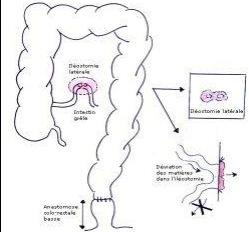


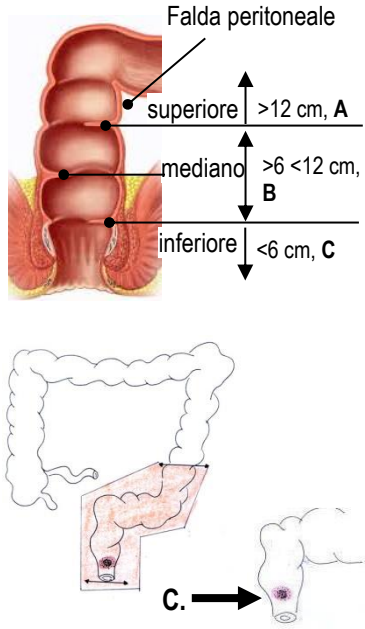
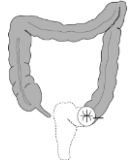
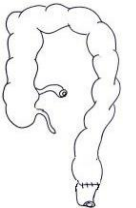

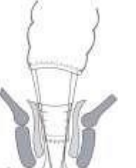
Figura 3 : mesoretto e falda peritoneale



Documento 15 **swissnosc** SSI-module

Localizzazione		Resezione / anastomosi	Codici CHOP		
A. Tumore del retto alto (>12-16 cm dal margine anale³) B. Tumore del retto mediano (>6-12 cm dal margine anale³)	Informazione anatomica 	A. Retto alto = terzo superiore: >12-16 cm dal margine anale = Resezione anteriore del retto per via addominale	48.66.2- Resezione anteriore del retto 48.66.21 Resezione anteriore del retto con anastomosi 48.66.22 Resezione anteriore del retto con enterostomia e chiusura a fondo cieco 48.66.25 Resezione anteriore del retto per via transanale	Retto 281	
	Localizzazione del tumore 	B. Retto medio= terzo mediano: >6-<12 cm dal margine anale= Resezione anteriore bassa del retto (resezione anteriore bassa) e l'escissione del mesoretto per via addominale	48.66.3- Resezione anteriore bassa del retto 48.66.31 Resezione anteriore bassa del retto con anastomosi 48.66.32 Resezione anteriore bassa del retto con enterostomia e chiusura a fondo cieco 48.66.35 Resezione anteriore bassa del retto per via transanale		
		Ripristino della continuità tramite anastomosi digestiva bassa meccanica o manuale e frequentemente ileostomia il cui scopo iniziale è provvisorio (di scarico)	Anastomosi colon-rettale bassa 		Ileostomia laterale o colostomia terminale 
Nota 2: dal 2018, la Classificazione Svizzera degli Interventi Chirurgici (CHOP) differenzia la resezione anteriore del retto la cui altezza di resezione è al di sotto della falda peritoneale in due categorie: → Resezione anteriore del retto (A) → Resezione anteriore bassa del retto (B). Inoltre nelle resezioni anteriori e anteriore bassa del retto, va tenuto in considerazione il criterio supplementare per il quale, nei tumori maligni, la neoplasia deve situarsi, per il suo margine aborale (craniale) ad una distanza di 12 cm o di meno dalla linea cutanea anale. Per queste due categorie, la linea di resezione si trova al di sopra della falda peritoneale. = retto (281). Figura 2					

³ La differenza tra l'alto, il medio e il basso retto a partire dal margine anale è una definizione corretta. Dal punto di vista della tecnica chirurgica stessa, il chirurgo si basa sul riflesso peritoneale (cavo del Douglas) per distinguere la localizzazione di un tumore al di sotto o al di sopra della stessa

Localizzazione	Resezione / anastomosi / enterostomia	Codici CHOP			
<p>C. Tumore del basso retto (0 – <6 cm dal margine anale⁴)</p> 	<p>A seconda della localizzazione del tumore: nella parte inferiore del retto resezione senza (C1) o con (C2) conservazione dello sfintere</p> <p>C1. Resezione del retto senza conservazione dello sfintere</p> <p>→ Se viene raggiunto lo sfintere anale esterno: resezione del retto per via addominoperineale seguito da un ano "artificiale" definitivo situato a sinistra</p>	48.5-	Resezione del retto senza conservazione dello sfintere	<p>Retto 281</p>	
	48.51	Resezione del retto per via addominoperineale	<p>Retto 281</p>		
	48.53	Resezione del retto per via addominosacrale, sacroperineale e perineale			<p>Retto 281</p>
	48.59	Resezione del retto senza conservazione dello sfintere, altro			
	Resezione del retto per via addomino-perineale	Colostomia terminale definitiva		<p>Retto 281</p>	
	<p>C2. Resezione del retto con conservazione dello sfintere</p> <p>→ Resezione anteriore molto bassa (colo-anale) convenzionale</p> <p>→ Resezione interstiziale per i tumori almeno di 1-2 cm dello sfintere anale</p>	48.66-	Resezione del retto con conservazione dello sfintere	<p>Retto 281</p>	
48.66.1-	Resezione di anello e cilindro rettale	<p>Retto 281</p>			
48.65	Resezione del retto secondo Duhamel		<p>Retto 281</p>		
 <p>Anastomosi colo-anale molto bassa</p>	<p>Meccanica</p> 	<p>Manuale</p> 	<p>Retto 281</p>		
<p>1. Amputazione addomino-perineale: resezione per via addominale del basso sigma, del retto pelvico con il mesoretto e per via perineale del canale anale, dell'apparato sfinterico, di una parte dei rilevatori dell'ano e della pelle peri-anale. La colostomia è definitiva. L'amputazione è effettuata a pazienti la cui funzione sfinterica non è buona, rispettivamente nel caso in cui il tumore infiltra negli sfinteri, in particolare lo sfintere esterno</p> <p>2. Resezione anteriore molto bassa. Una resezione con preservazione degli sfinteri seguita da un'anastomosi colo-anale meccanica o manuale protetta da una ileostomia è comunque talvolta effettuata. In questo caso la preservazione sfinterica si effettua tecnicamente attraverso un'anastomosi colo-anale</p> <p>3. Resezione interstiziale include una resezione dello sfintere anale interno</p>					

⁴ La differenza tra l'alto, il medio e il basso retto a partire dal margine anale è una definizione valida. Dal punto di vista della tecnica chirurgica stessa, il chirurgo si basa sul riflesso peritoneale (cavo del Douglas) per distinguere la localizzazione di un tumore al di sotto e al di sopra della stessa